

# Cervikálna radikulitída ako iniciálny klinický prejav neuroboreliózy – kazuistiky

## Cervical Radiculitis as Initial Clinical Feature of Neuroborreliosis – Case Reports

### Súhrn

Najčastejšími príčinami krčných koreňových syndrómov bývajú osteoproduktívne zmeny krčnej chrbtice (68 %) alebo hernie diskov (22 %). Diagnózu radikulárneho syndrómu osteodiskogénnej etiológie podporí nález zobrazovacích (metódou voľby je MR), elektrofyziologických alebo iných pomocných vyšetrení. Približne v 10 % prípadov nebýva príčinou krčného koreňového syndrómu diskogénna lézia či osteofytárna produkcia. Na túto možnosť nás upozorní dôkladná anamnéza, atypický priebeh ochorenia, chýbanie korelátu medzi klinickým obrazom a výsledkami pomocných vyšetrení a neúčinnosť štandardnej liečby. V našej práci predkladáme kazuistiky dvoch pacientov s neuroboreliózou, ktorých iniciálny klinický obraz pripomínal diskogénne podmienený krčný koreňový syndróm. U prvého pacienta sa neskôr pridružil obraz miechovej lézie s rýchlou progresiou a na vylúčenie primárneho alebo sekundárneho intramedulárneho tumoru bola prevedená biopsia intramedulárnej expanzie s necharakteristickým histologickým obrazom. U druhej pacientky podporil diagnózu neuroboreliózy neskorší rozvoj bilaterálnej periférnej lézie tvárového nervu a ďalšej neurologickej symptomatiky. Až nálezy vysokých titrov antiboreliových protilátok v likvore a v sére viedli k stanoveniu definitívnej diagnózy u oboch pacientov.

### Abstract

The most common causes of cervical radicular syndromes are osteoproduktive changes of cervical spine (68%) and disc herniations (22%). The diagnosis of osteodiscogenic radicular syndrome is supported by neuroimaging findings (the method of choice is MRI), electrophysiological examinations and other methods. In 10% of cases the etiology of cervical radicular syndrome is other than discogenic. This possibility should be remembered, when the course of disease is atypical, there is no correlation between clinical symptoms and neuroimage findings and standard treatment is ineffective. In our article, two case reports of patients with Lyme disease are presented, in which the initial clinical symptomatology resembled discogenic radicular syndrome. The first patient later developed spinal symptoms with fast progression. In order to rule out primary or secondary spinal tumor, biopsy of intramedular expansion was performed with a noncharacteristic histological finding. Diagnosis in the second patient was supported by development of bilateral peripheral facial palsy and other neurological symptoms. High titers of antibodies in serum and cerebrospinal fluid in both patients led to the final diagnosis of Lyme disease.

L. Gurčík, A. Tomášová,  
O. Benc, P. Galik,  
V. Gašparíková,  
P. Kubařová, S. Liřková

Neurologické oddelenie  
VNŠP Levoča, a.s.



prim. MUDr. Ladislav Gurčík  
Neurologické oddelenie  
VNŠP Levoča, a.s.  
Probstnerova cesta 2  
054 01 Levoča  
e-mail: lacigur@yahoo.com

Prijato k recenzii: 24. 7. 2008  
Prijato do tlače: 19. 2. 2009

### Kľúčové slová

cervikálna radikulitída – neuroborelióza –  
Garin-Bujadoux-Bannwarthov syndróm

### Key words

cervical radiculitis – neuroborreliosis –  
Garin-Bujadoux-Bannwarth syndrome

## Úvod

Najčastejšími príčinami krčných koreňových syndrómov bývajú osteoproduktívne zmeny krčnej chrbtice (68%) alebo hernie diskov (22%), približne v 10% je etiológia iná [1]. K takýmto zriedkavejším sa vyskytujúcim príčinám patrí aj boreliová radikulitída. Lymeská borelióza je systémové infekčné ochorenie radené medzi antropozoonózy s predominantným výskytom v miernom pásme severnej pologule. Pôvodca ochorenia bol izolovaný v roku 1982 z kliešťa druhu *Ixodes Dammini* a predstavuje mikroaerofilnú gramnegatívnu spirochétu zaradenú medzi borélie, podľa svojho objaviteľa neskôr nazvanú *Borrelia burgdorferi*. Táto preniká do makroorganizmu najčastejšie prostredníctvom vektora, predovšetkým infikovaného kliešťa. Premorenosť klieštov boréliami je na Slovensku v priemere asi 10%, v niektorých ohniskách môže byť vyššia a k nakazeniu človeka je potrebná doba prisatia minimálne 24 hodín. V USA si na kontakt s kliešťom nespomína 30%, v Európe 64% postihnutých [2]. Predpokladaná incidencia ochorenia je na Slovensku približne 20–30/100 000 obyvateľov, čo predstavuje viac ako 1 000 nových ochorení ročne. Lymeská borelióza postihuje všetky vekové skupiny, avšak výrazný vzostup výskytu pozorujeme po 30. roku života. Vnímavosť k infekcii je pravdepodobne všeobecná, vyskytujú sa aj reinfekcie.

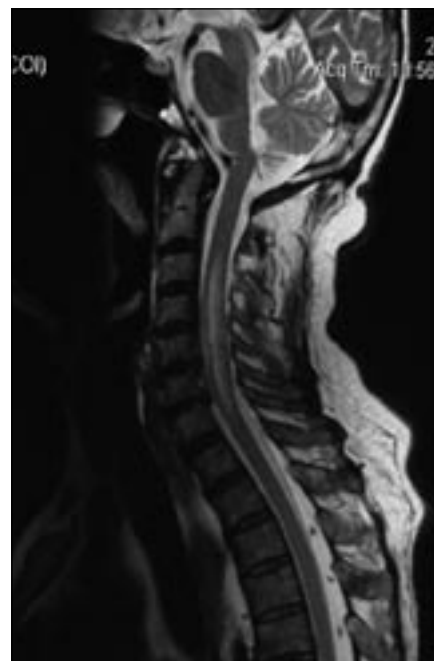Cervikobrachiálny syndróm sa ako klinický prejav cervikálnej radikulitídy alebo myeloradikulitídy v iniciálnych štádiách neuroboreliózy uvádza zriedkavo, hoci výskyt intenzívnej koreňovej bolesti s nočným maximom sprevádzanej motorickým deficitom je prítomný až u 50–85% pacientov s neuroboreliózou [3]. V literatúre boli v posledných rokoch publikované dve kazuistiky s MR verifikovanou cervikálnou radikulitídou [4] a dve kazuistiky s bolesťami chrbtice bez koreňovej symptomatológie so sérologickou aj likvorologickou pozitívou antiboreliových protilátok a dobrou úľavou od bolesti po ATB liečbe [5]. Takisto bol popísaný prípad muža s bolesťou ľavej hornej končatiny imitujúcou akútny infarkt myokardu pri neuroborelióze [3]. U jedného z našich pacientov bol krčný koreňový syndróm úvodnou klinickou manifestáciou s progresiou do obrazu cervikálnej myelopatie na podklade boreliovej radikulomyelitídy, v druhom prípade bol krčný koreňový syndróm iniciálnym sym-

ptómovým komplexom neskôr sa manifestujúceho Garin-Bujadoux-Bannwarthovho syndrómu.

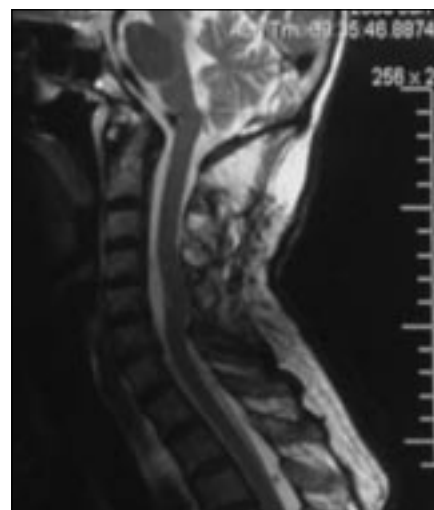
## Kazuistika 1

70-ročný muž, v osobnej anamnéze je údaj o operácii pre karcinóm hrubého čreva s kolostómiou a následnou chemoterapiou v roku 1995, lieči sa na diabetes mellitus II. typu, v minulosti prekonal hlbokú flebotrombózu pravej dolnej končatiny.

Dňa 29. 10. 2007 vyšetrený v špádovej neurologickej ambulancii pre týždeň trvajúce bolesti pravej hornej končatiny s distribúciou v dermatóme C8, diagnostikovaný cervikobrachiálny syndróm radikulárneho typu C8, kontakt s kliešťom neudával. Po siedmich dňoch sa pridružili parestézie oboch horných končatín v dermatómoch C6–8, progredujúca slabosť všetkých končatín akcentovaná na dolných končatinách viac vpravo, subfebrilita, retencia moču, obštipácia, astázia, abázia, pre ktoré bol odoslaný na diagnostickú hospitalizáciu na naše oddelenie. Pri prijatí bola v klinickom obraze pravostranne akcentovaná zmiešaná paréza horných končatín, v svalovom teste flexia v lakti 4 bilaterálne, extenzia 3 bilaterálne, sila stisku 2 vpravo a 3 vľavo, ďalej prítomná centrálna paraparéza dolných končatín s pozitívnymi pyramídovými javmi akcentovanými vpravo, disociovaná porucha citlivosti syringomyelického typu od C6 kaudálne výraznejšia vpravo, postoj a chôdza možné len s pomocou dvoch osôb a retencia moču. Na MR obraz expanzívnej lézie vretenovitého tvaru lokalizovanej intramedulárne v rozsahu horného okraja tela stavca C3 až dolného okraja tela stavca C7 – v.s. astrocytómu, diferenciálnodiagnosticky myelitídy alebo intramedulárnej metastázy (obr. 1). EMG vyšetrením zistená parciálna neurogénna lézia v svaloch inervovaných koreňmi C6–8 bilaterálne, EKG vyšetrenie neodhalilo poruchu srdcového rytmu, na MR mozgu známky počínajúcej kortikálnej atrofie. Pri analýze likvoru zistená proteínorachia 2,8 g/l, počet elementov 14/μl, z nich lymfocytov 92% a monocytov 8%. Cytologické vyšetrenie likvoru neodhalilo malígne bunky a kultivačný nález bol negatívny, sérologia na neurotropné vírusy negatívna. Pacient bol konzultovaný a následne hospitalizovaný na NRCH klinike, kde bola vykonaná laminektómia C3–7 a biopsia intramedulárneho ložiska. V bioptickom materiáli neboli do-



Obr. 1. T2 vážený MR obraz boreliovej myelitídy v období rozvinutej klinickej symptomatiky u pacienta 1.



Obr. 2. MR obraz po ATB liečbe.

kázané jednoznačné patologické zmeny. Elektronovomikroskopické a PCR vyšetrenie zbytku biopptickej vzorky neboli vykonané. Až po operácii boli známe hodnoty antiboreliových protilátok ELISA metódou: IgM v sére a v likvore pozitívne, IgG v sére 270,0 IU/ml pozitívne, v likvore 300,0 IU/ml pozitívne, čím bola definitívne potvrdená diagnóza boreliovej radikulomyelitídy. Pacient bol liečený ceftriaxonom parenterálne 21 dní, pulzmi metylprednizolonu 250 mg denne počas piatich dní a symptomatickou terapiou. Súčasne s medikamen-

tóznou liečbou prebiehala intenzívna rehabilitácia. V likvore získanom pri kontrolnej lumbálnej punkcii po ukončení liečby ceftriaxonom boli prítomné elementy v počte 23/μl, najmä lymfocyty a monocyty, proteínorachia 2,5 g/l, hladina antiboreliových protilátok ELISA metódou: IgM pozitívne a IgG 250,0 IU/ml pozitívne, confirmácia Western blotom alebo PCR neprevedená. Pri kontrolnom MR vyšetrení spinálneho kanála v cervikálnej oblasti s dvojmesačným časovým odstupom sa v úrovni tela stavca C5 intramedulárne zobrazil areál patologického signálu s priemerom 6 mm označený ako rezíduum myelitického procesu, diferenciálnodiagnosticky ischemický areál alebo postbiopické zmeny (obr. 2). Po ukončení liečby bola v klinickom obraze mierne oslabená sila pravej hornej končatiny pri extenzii v lakti a sila stisku (svalový test 4), ľahká pyramídová symptomatológia na pravej hornej končatine a oboch dolných končatinách, chôdza možná bez opory, návrat schopnosti vyprázdňovať močový mechúr. Kontrolný EMG nález na horných končatinách bol po deviatich mesiacoch upravený, taktiež klinický obraz sa až na miernu reflexologickú prevahu a pozitivitu Babinskeho príznaku na pravej dolnej končatine upravil ad integrum.

## Kazuistika 2

60-ročná žena, lesná robotníčka, anamnesticky udávala opakovaný kontakt s kliešťom.

V januári 2008 prekonala gonartritídu vľavo nezistenej etiológie, od 5. 2. 2008 pociťovala bolesti pravej hornej končatiny. Spádový neurológ konštatoval cervikobrachialny syndróm vpravo radikulárneho typu C7, 8 diskogénnej etiológie. Dva týždne neskôr vyšetrená na našej ambulancii s nezmenenou diagnózou, mala aplikovaný periradikulárny obstrek z voľnej ruky kortikosteroidom. Po troch dňoch sa pridružili ďalšie symptómy – dysartria, pravostranne akcentovaná obojstranná periférna lézia n. VII, hyperestézia v dermatómoch C7–Th11 bilaterálne s pravostrannou prevahou, centrálna paréza pravej hornej a ľavej dolnej končatiny a zadnopovrazcová ataxia, sfinktery boli intaktné. Pre uvedenú symptomatiku bola hospitalizovaná na našom oddelení, v likvore bol nález proteínorachie 0,96 g/l, s počtom elementov 33/μl so zastúpením lymfocytov 87 % a monocytov 12 %, kultivačne bol likvor negatívny. Hladina CRP

v sére, reumatoidný faktor, tumorózne markery, výter z rekta, virologické vyšetrenie na neurotropné vírusy – všetky výsledky v medziach normy. Hladina antiboreliových IgG protilátok ELISA metódou v likvore bola 290 IU/ml (pozitívna), v sére 570 IU/ml (pozitívna), protilátky triedy IgM boli negatívne v sére aj v likvore. Pri EMG vyšetrení n. facialis bola konštatovaná axonálna lézia n. facialis bilaterálne s prevahou vpravo a radikulopatia C7,8 vpravo. Bolo vykonané MR spinálneho kanála v cervikálnej oblasti s nálezom paramediálnej až laterálnej protrúzie disku C6/7 doľava, na MR mozgu boli pozorované ojedinelé demyelinizačné lézie bielej hmoty v corona radiata a corpus callosum. Stav sme diagnosticky zhodnotili ako boreliová meningoencefalomyeloradikulitída. Bola nasadená ATB terapia ceftriaxonom 2 g/deň 14 dní intravenózne a intenzívna rehabilitácia. Po ATB liečbe prevedený kontrolný odber likvoru s pretrvávajúcou lymfomonocytárnou pleocytózou 30/μl, hyperproteínorachiou 0,60 g/l. Príznaky cervikálnej radikulitídy odoznili u pacientky po dvoch týždňoch, kompletná klinická a elektrofyziologická remisia nastala po dvoch mesiacoch od nasadenia liečby.

## Diskusia

Postihnutie krčných koreňov pri neuroborelióze nie je vzácnosťou, je však zriedkavo diagnostikované, v mnohých prípadoch sa zamieňa za radikulárny syndróm spondylogénnej a diskogénnej etiológie. Z uvedeného vyplýva fakt, že prípady obvykle nie sú hlásené a epidemiologické dáta sú následne neúplné a skreslené.

Náš prvý pacient neudával v anamnéze ani kontakt s kliešťom, ani prítomnosť erythema migrans či ďalšie včasné príznaky, ktoré u neho pravdepodobne prebehli inaparentne. Neurologická symptomatika predstavovala druhé štádium neuroboreliózy v zmysle cervikálnej radikulitídy s následným rozvojom klinického obrazu radikulomyelitídy. Druhá pacientka je lesnou robotníčkou, udávala opakovaný kontakt s kliešťami, v anamnéze uvádzala pred rozvojom neurologickej symptomatiky etiologicky nevydiferencovanú gonartritídu, ktorá pravdepodobne predstavovala spolu s neskôr pridruženou cervikálnou radikulitídou a následnou meningoencefalomyeloradikulitídou tiež druhé štádium ochorenia.

Pre včasnú diagnózu akútnej meningoencefalomyeloradikulitídy – Garin-Buja-

doux-Bannwartovho syndrómu – má zásadný význam vyšetrenie cerebrospinálneho likvoru. V tomto štádiu neuroboreliózy býva v likvore pleocytóza spočiatku monocytárna, neskôr prevažne lymfocytárna s počtom elementov 15–333/μl a obvyčajne aj hyperproteínorachia > 0,5 g/l. Dôležitou podmienkou pre stanovenie diagnózy neuroboreliózy je dôkaz prítomnosti špecifických antiboreliových protilátok intratekálne metódou ELISA. Za upresňujúcu diagnostickú metódu je považovaný Western blot, ktorý sa používa na confirmáciu hlavne pri nejasných a rozporných výsledkoch získaných ELISA metódou. Významné postavenie má priamy dôkaz DNA borelií v likvore pomocou PCR, menej senzitívna je elektrónová mikroskopia. PCR je metóda vhodná aj na potvrdenie perzistencie alebo rekurencie boreliózy. Vo včasnej diagnostike neuroboreliózy sa ukazuje užitočné stanovenie hladiny B-lymphocyte chemoattractant (CXCL13) v likvore [6]. MR mozgu a miechy môže pri neuroborelióze zobrazíť drobné zápalové alebo ischemické ložiská, ktoré bežne nezachytíme pri CT vyšetrení. Okultné cerebrálne lézie nie sú však u pacientov s neuroboreliózou na rozdiel od MR obrazu pri sclerosis multiplex časté a početné, ako to možno vidieť aj na MR mozgu druhej kazuistiky [7]. V MR obraze môže byť zachytená aj radikulitída, ktorá je charakterizovaná výrazným enhancement kontrastnej látky v postihnutých koreňoch v T2 váženských obrazoch, u našich pacientov však nebola pozorovaná [4]. V našom prvom prípade bola neuroborelióza zvažovaná až v širších diferenciálnodiagnostických úvahách vzhľadom na anamnézu malígneho ochorenia, neprítomnosť údajov o prisatí kliešťa či erythema migrans a interpretáciu MR nálezu cervikálnej miechy. Pacient bol pre rýchlo progredujúci klinický obraz odoslaný na neurochirurgickú konzultáciu s následnou hospitalizáciou a biopsiou ložiska v krčnej mieche (napriek zápalovému vzorcu v likvore). Hladiny antiboreliových protilátok boli známe až cca týždeň po operačnom výkone. V diferenciálnej diagnostike sme zvažovali možnosť akútnej myelitídy vzhľadom na klinický, likvorový a MR nález vretenovitého, v T2 vážení hypersignálneho, tumoru podobného útvaru lokalizovaného intramedulárne. V literatúre sa uvádza, že pri akútnej myelitíde býva postihnutých

viacero segmentov (v našom prípade päť) s možnou blokadou subarachnoidálnych priestorov, následkom ktorej môže byť v likvore prítomná enormná proteinorachia. Myelitické lézie postihujú niekedy až 2/3 priečneho prierezu plochy miechy, bývajú centrálné uložené s pozitívnym enhancement na periférii lézie [8]. Magnetická rezonancia pomôže v diferenciálnej diagnostike myelitíd od herniácie diskov, intraspinalných abscesov, vaskulárnych myelopatií, cievnych malformácií, demyelinizačných plakov, syringomyelických cyst, tumorov stavcov a miechy. V diferenciálnej diagnostike akútnych myelitíd je potrebné okrem infekčných, nádorových a vaskulárnych príčin vylúčiť autoimunitné ochorenia ako lupus erythematoses, Sjögrenov syndróm, sarkoidózu, hypovitaminózu B12, paraneoplastické postihnutie. Okrem vyšetrenia hladín antiboreliových protilátok je potrebné vykonať kompletne virologické vyšetrenie likvoru, hladiny mykoplazmových, anti-HIV, treponémových protilátok a oligoklonálnu skladbu likvoru [9]. Pri podozrení na neuroboreliózu je možné okrem vyšetrenia hladín protilátok v sére a likvore využiť aj ďalšie dostupné priame či nepriame diagnostické metódy – Western blot alebo PCR, v diferenciálnej diagnostike rýchlo progredujúcej miechovej symptomatiky hlavne u onkologických pacientov je namieste aj biopsia ložiska, ako tomu bolo aj u nášho pacienta. Diagnóza bola u prvej kazuistiky stanovená na základe klinického obrazu, MR nálezu, pozitivity hladín antiboreliových protilátok v likvore, sére a bioptického vylúčenia primárneho alebo sekundárneho intramedulárneho tumoru. Nezodpovedanou otázkou ostáva, čo bolo u tohto pacienta príčinou extrémnej proteinorachie pretrvávajúcej aj pri kontrolnom odbere moku. Ponúka sa hypotéza, že príčinou mohla byť porucha cirkulácie likvoru v cervikálnej oblasti následkom myelitického procesu, pretože kontrolná lumbálna punkcia bola vykonaná po ATB liečbe, avšak v časovom horizonte dva mesiace skôr ako kontrolné MR vyšetrenie krčnej miechy, ktoré už dokumentovalo výraznú regresiu nálezu. V podobných prípadoch však nič nebráni kontrolnému vyšetreniu likvoru s niekoľkomesačným odstupom a prípadne doplniť aj PCR.

U druhej kazuistiky podporil správnu diagnózu neuroboreliózy anamnestický údaj o častom kontakte s kliešťom, preko-

nanej gonartritíde, postupný rozvoj pluriradikulárneho postihnutia cervikálnych a torakálnych koreňov a hlavne obojstrannej periférnej lézie tvárového nervu. Diferenciálnodiagnosticky sme vylúčili inú príčinu cervikálnej radikulopatie – herniu disku, spinálnu stenózu, fazetové alebo unkovertebrálne osteoproductie, tumor stavcov, koreňov, obalov alebo miechy, diabetickú radikuloplexopatiu, vírusové ochorenie, kompresívnu neuropatiu, reumatické ochorenie aj paraneoplastické postihnutie. Definitívnu diagnózu okrem likvorologickeho a sérologického rozboru podporil aj MR obraz demyelinizačných lézií mozgu, neprítomnosť korešpondujúcej spondylo-diskogénnej cervikálnej lézie a elektrofyziologický nález radikulárneho poškodenia C7,8 vpravo a obojstrannej lézie tvárového nervu.

V terapeutických úvahách je potrebné upozorniť na fakt, že ak je podozrenie na neuroboreliózu podporené anamnézou prisatia kliešťa s následným erytémom alebo artritickým syndrómom, je chybou nevykonať lumbálnu punkciu s vyšetrením moku alebo vyčkávať s nasadením antibiotík do potvrdenia pozitivity antiboreliových protilátok. V rozvinutom štádiu sa pri typickom náleze hyperproteinorachie, lymfocytárnej a mononukleárnej pleocytózy odporúča nasadiť ATB liečbu ihneď.

Ceftriaxon 2 g i.v. 14–21 dní v infúziách je liekom voľby, alternatívou môžu byť cefotaxim 3 × 2 g i.v. 14–21 dní alebo benzylpenicilin G 4 × 5 mil. j. i.v. 14–21 dní, v doliečovacích schémach figurujú doxycyclín, cefuroxim, azitromycín alebo iné makrolidy v trvaní 14–21 dní [3]. Kortikosteroidy v 1–3 pulzoch sú vhodné hlavne pri postihnutí miechových koreňov a periférnych nervov, znižujú tiež riziko Herxheimerovej a alergickej reakcie [10]. U myelitíd s nejasnou etiológiou alebo rýchlou progresiou sa odporúča metylprednizolon v 3–5 pulzoch a dávke až 1 000 mg denne intravenózne. [11].

Pri koreňových bolestiach refraktérnych na ATB liečbu má význam nasadenie gabapentínu [12]. Ústup ťažkostí po prekonaní akútnej myelitídy možno očakávať v priebehu 1–3 mesiacov. U 1/3 pacientov býva úplný, u 1/3 parciálny a 1/3 pacientov je bez zlepšenia. Výsledný stav možno hodnotiť až za 1–2 roky po liečbe [11]. Veľmi dôležitá je hlavne po prekonaní encefalitíd a myelitíd cieľená rehabi-

litácia paréz, prevencia trombembolizmu, uroinfekcie, liečba bolesti a dyzestézií, reaktívnej depresie, osteoporózy, inkontinencie a iných symptómov v medziodborovej spolupráci. Väčšina infekcií neuroboreliózou po určitom čase spontánne alebo pomocou ATB končí eradikáciou ochorenia, v 2–3 % pacientov dochádza aj napriek ATB liečbe k perzistencii spirochét v tkanivách a k rozvoju neskorého štádia neuroboreliózy. Podľa Guidelines Infectious Diseases Society of America (IDSA) sa v tomto štádiu odporúča infúzne podávaný ceftriaxon v dávke 2 g denne a trvaní 2–4 týždne, alternatívou je parenterálne aplikovaný cefotaxim alebo benzylpenicilin G v rovnakom trvaní liečby [13].

U oboch našich pacientov bol likvorový nález typický a oprávňoval k nasadeniučasnej ATB terapie bez vyčkávania na priamy či nepriamy dôkaz borelií v likvore a sére a v oboch prípadoch mala antibiotická terapia výborný efekt, čoho dokladom je u prvého pacienta výsledok kontrolnej MR krčnej miechy a klinický nález, ktorý je po deviatich mesiacoch od prvých príznakov až na reflexologickú prevahu na pravej dolnej končatine a pozitívitu Babinského príznaku upravený ad integrum. Takisto sa úplne upravil klinický aj elektrofyziologický nález u druhej pacientky.

## Záver

Predkladaná práca pripomína potrebu diferenciálnej diagnostiky krčných koreňových syndrómov v širšom kontexte, hlavne pri neúčinnosti antireumatík a analgetík, pri pridruženej klinickej symptomatike (kraniaľnej neuropatii, encefalitíde, myelitíde), neprítomnosti korelátu s neurozobrazovacími, elektrofyziologickými a inými paraklinickými vyšetrovacími metódami. V týchto prípadoch je potrebné v diferenciálnodiagnostických úvahách myslieť aj na možnosť neuroboreliózy a vykonať okrem zobrazovacích vyšetrení aj cieľenú epidemiologickú anamnézu, vyšetriť likvor a sérum na hladinu antiboreliových protilátok a v indikovaných prípadoch vykonať vyšetrenie špecifických protilátok metódou Western blot s antigénym lyzátom, resp. rekombinantnými antigénmi alebo detekciu boreliovej DNA pomocou PCR z likvoru alebo moču. U viac ako 70 % pacientov s neuroboreliózou, ktorí majú po stanovení správnej diagnózy okamžite podávané širokospektrálne antibiotiká, je prognóza ochorenia dobrá a príznaky vymiznú bez alebo s minimálnymi re-

zíduami (platí to aj pre obe naše kazuistiky). U našich pacientov sa jednalo o prejav spočiatku nepoznanej meningomyeloradikulitídy, v prvom prípade navyše išlo o longitudinálnu myelitídu imitujúcu intramedulárnu expanziu, u druhej kazuistiky išlo o kombináciu meningomyelopolyradikulitídy, encefalitídy a kraniálnej neuritídy.

### Literatúra

1. Radhakrishnan K, Litchy WJ, O'Fallon WM, Kurland LT. Epidemiology of cervical radiculopathy. A population-based study from Rochester, Minnesota, 1976 through 1990. *Brain* 1994; 117(2): 325–335.
2. Wormser GP. Clinical practice. Early type disease. *N Engl J Med* 2006; 354(26): 2794–2801.
3. Bartůněk P et al. Lymeská borelióza. Praha: Grada Publishing 2006.
4. Hattingen E, Weidauer S, Kieslich M, Boda V, Zanella FE. MR imaging in neuroborreliosis of the cervical spinal cord. *Eur Radiol* 2004; 14(11): 2072–2075.
5. Chanier S, Lauxerois M, Rieu V. Back pain without radiculitis as an initial manifestation of Lyme disease: two cases. *Presse Med* 2007; 36(1): 61–63.
6. Ljøstad U, Mygland A. CSF B-lymphocyte chemoattractant (CXCL13) in the early diagnosis of acute Lyme neuroborreliosis. *J Neurol* 2008; 255(5): 732–737.
7. Agosta F, Rocca MA, Benedetti, Capra R, Cordioli C, Filippi M. MR imaging assessment of brain and cervical cord damage in patients with neuroborreliosis. *Am J Neuroradiol* 2006; 27(4): 992–994.
8. Murthy JM, Reddy JJ, Meena AK, Kaul S. Acute transverse myelitis: MRI characteristics. *Neurol India* 1999; 47(4): 290–293.
9. Opavský R, Kubát A. Akutní myelitida s obrazem Brown-Séquardova syndromu. *Cesk Slov Neurol N* 2004; 67/100(3): 193–195.
10. Bojar M. Obrna lícního nervu. *Cesk Slov Neurol N* 2007; 70/103(6): 613–624.
11. Kerr D. Transverse myelitis. In: Johnson RT, Griffin JW, McArthur JC (eds). *Current therapy in neurologic disease*. 6th ed. New York: Mosby Press 2001: 176–180.
12. Weissenbacher S, Ring J, Hofmann H. Gabapentin for the symptomatic treatment of chronic neuropathic pain in patients with late-stage lyme borreliosis: a pilot study. *Dermatology* 2005; 211(2): 123–127.
13. Wormser GP, Dattwyler RJ, Shapiro ED, Halperin JJ, Steere AC, Klempner MS et al. The clinical assessment, treatment, and prevention of Lyme disease, human granulocytic anaplasmosis, and babesiosis: clinical practice guidelines by the Infectious Diseases Society of America. *Clin Infect Dis* 2006; 43(9): 1089–1134.

[www.mhwa.cz](http://www.mhwa.cz)